

H & Diagnóstico

Programa de Controle da Displasia Coxofemoral

RADIOLOGIA

Animal: **My Soul** Espécie: **Can** Raça: **Border** Sexo: Nasc:
I'll Never Sell DH Chip – 963003000078261 **Collie** **Macho** **27/12/2020**
BY FMA RG/RJB/20/04322
Proprietário: **Jorge de Carvalho Junior** Data: **29/12/2022 N: 1085**
Veterinário: **Luis Renato Veríssimo de Souza.** Clínica: **H & Diagnóstico**

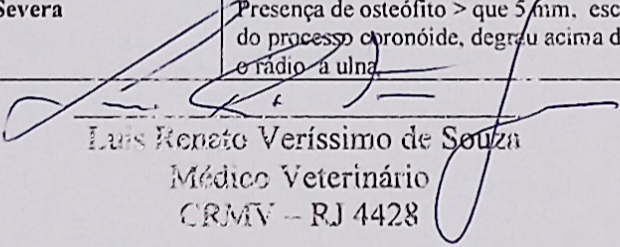
- REGIÃO: Articulações do cotovelo direito e esquerdo.

ED(Direito): Grau 0 (Articulação Normal). Permitido

ED(Esquerdo): Grau 0 (Articulação Normal). Permitido

* **Score recomendado pelo International Elbow Working Group (IEWG) – WVOC 2010, Bologna - Itália**

0) Articulação Normal	Sem evidência de incongruência esclerose ou artrose
1) Artrose Leve	Presença de osteófito < que 2 mm, suspeita de esclerose na base do processo coronóide, degrau de 2mm entre o rádio a ulna.
2) Artrose Moderada	Presença de osteófito entre 2 e 5 mm, esclerose na base do processo coronóide, degrau de 2 a 5 mm entre o rádio a ulna.
3) Artrose Severa	Presença de osteófito > que 5 mm, esclerose na base do processo coronóide, degrau acima de 5 mm entre o rádio a ulna.


Luis Renato Veríssimo de Souza
Médico Veterinário
CRMV – RJ 4428